CLEAN&SEAL®

C.WITT DENTAL

REGEDENT smart regeneration

CASE STUDY · CLEAN & SEAL

Głęboko, ale wciąż do leczenia

Minimalnie inwazyjna terapia defektów śródkostnych — niechirurgiczne leczenie periodontologiczne protokołem Clean & Seal (Perisolv + hyaDENT BG)





Głębokość sondowania ok. 10 mm na starcie — i pełna odbudowa kości po 12 miesiącach, bez chirurgii.

Autorka: dr Eglė Ramanauskaitė

Źródło: „rot&weiß" 1/26, © mgo fachverlage GmbH & Co. KG — polska adaptacja



dr Eglė Ramanauskaitė

Wstęp

Głębokie defekty śródkostne stanowią w periodontologii szczególne wyzwanie terapeutyczne. Podczas gdy chirurgiczne operacje płatowe długo uznawano za standard postępowania, coraz większe znaczenie zyskują metody minimalnie inwazyjne, niechirurgiczne. Opisany poniżej przypadek łączy chemicznie wspomaganą instrumentację poddziąsłową z biologicznym uszczelnieniem rany — i pokazuje, że nawet przy zaawansowanych defektach można uzyskać stabilne warunki tkanek przyzębia bez interwencji chirurgicznej.

Kluczowym elementem aktywnej fazy leczenia — obok kompleksowej motywacji i edukacji pacjenta — jest niechirurgiczna instrumentacja poddziąsłowa. Czynnikiem decydującym o powodzeniu leczenia jest tzw. wskaźnik zamknięcia kieszonek (pocket closure rate), czyli odsetek kieszonek objętych zapaleniem przyzębia, które po danym etapie leczenia nie wykazują już pogłębionego sondowania ani cech stanu zapalnego.

Wiadomo, że instrumentacja poddziąsłowa w pierwszej aktywnej fazie leczenia (AIT — faza przeciwinfekcyjna) pozwala po sześciu miesiącach osiągnąć wskaźnik zamknięcia kieszonek na poziomie ok. 70% oraz redukcję krwawienia z ok. 80% do ok. 35%. Skuteczność maleje jednak wraz ze wzrostem głębokości kieszonki — przy głębokości sondowania 7 mm i więcej wskaźnik zamknięcia kieszonek wynosi już tylko ok. 30% [1].

Dlatego po konwencjonalnym leczeniu niechirurgicznym często utrzymują się kieszonki resztkowe, zwłaszcza w przypadku głębokich, wąskich defektów śródkostnych, gdzie całkowite mechaniczne usunięcie biofilmu jest trudne do wykonania. Tradycyjnie w takich głębokich defektach za złoty standard uznawano chirurgiczne operacje płatowe, ponieważ umożliwiają one debridement „pod kontrolą wzroku” [2]. Zabiegi chirurgiczne wiążą się jednak z dolegliwościami dla pacjenta oraz z pogorszeniem estetyki w postaci recesji tkanek miękkich [3].

Aby poprawić skuteczność usuwania biofilmu podczas instrumentacji poddziąsłowej i wspomóc gojenie przyzębia, przebadaliśmy koncepcję Clean & Seal, która ma stanowić biologicznie ukierunkowaną, minimalnie inwazyjną alternatywę. Opiera się ona na dwóch uzupełniających się zasadach:

1. Zastosowanie buforowanego aminokwasami żelu z podchlorynem sodu (Perisolv, Regedent) przed instrumentacją poddziąsłową i w jej trakcie. Pomaga to przełamać ograniczenia mechanicznego usuwania biofilmu, ponieważ żel rozpuszcza zarówno macierz zewnątrzkomórkową biofilmu, jak i otaczającą zakażoną tkankę ziarninową, umożliwiając skuteczniejszy debridement powierzchni korzenia i redukcję obciążenia bakteryjnego [4].

2. Zastosowanie usieciowanego kwasu hialuronowego (xHyA, hyaDENT BG, Regedent), który poprawia gojenie okolicy poprzez stymulację migracji komórek, angiogenezy i stabilizacji rany, tworząc jednocześnie biologiczną barierę chroniącą przed ponownym zasiedleniem bakteryjnym [5,6].

Wspólnie preparaty te mają rozszerzać biologiczną skuteczność konwencjonalnej instrumentacji poddziąsłowej i przyczyniać się do lepszych klinicznych wyników gojenia. Najnowsze dane potwierdzają kliniczną skuteczność tego protokołu w różnych fazach leczenia niechirurgicznego [7,8]. W naszym własnym randomizowanym badaniu kontrolowanym jednoznacznie wykazaliśmy, że dodatkowe zastosowanie tej koncepcji w początkowej, przeciwinfekcyjnej fazie leczenia (AIT) prowadzi do istotnie większej redukcji głębokości sondowania (2,9 ± 0,4 mm vs. 1,8 ± 0,6 mm), istotnie większego zysku położenia przyczepu klinicznego (2,6 ± 0,5 mm vs. 1,6 ± 0,6 mm) oraz mniejszego krwawienia w porównaniu z samą instrumentacją poddziąsłową [9]. Na tej podstawie zaobserwowaliśmy również wyższy wskaźnik zamknięcia kieszonek w miejscach leczonych metodą Clean & Seal w porównaniu z samym SRP, szczególnie w głębokich kieszonkach przyzębnych 7–8

mm (88% vs. 54%).

Opis przypadku

32-letnia, zdrowa pacjentka niepaląca została skierowana przez lekarza rodzinnego po tym, jak kilka prób instrumentacji głębokiej kieszonki dziąsłowej przy zębie 22 nie przyniosło efektu. Pacjentka zgłaszała niewielkie dolegliwości i okresowe krwawienie przy szczotkowaniu zębów.

W badaniu pierwszorazowym stwierdzono obecność głębokiej kieszonki dziąsłowej zlokalizowanej na powierzchni mezjalnej zęba 22, o głębokości sondowania (PD) 10–11 mm, zmierzonej kalibrowaną sondą periodontologiczną. Odnotowano krwawienie przy sondowaniu (BOP+), wskazujące na aktywny stan zapalny w kieszonce. Przy ostrożnym sondowaniu pojawił się wysięk, co sugeruje przewlekłe zakażenie i towarzyszący mu rozpad tkanek w obrębie zmiany.

Badanie żywotności miazgi bodźcem zimnym potwierdziło żywotność zęba 22. Nie stwierdzono patologicznej ruchomości, co wskazuje na wystarczające podparcie przyzębne pozostałych struktur. W ocenie radiologicznej tkanek okołowierzchołkowych zęba 22 wykazano wyraźnie odgraniczony, pionowy, kątowy defekt śródkostny po stronie mezjalnej, sięgający wierzchołkowo do około środkowej jednej trzeciej powierzchni korzenia. Brzegi otaczającej kości wyrostka zębodołowego były nieregularne, co odpowiada przewlekłej zapalnej resorpcji kości. Zgodnie z międzynarodową klasyfikacją z 2017 roku rozpoznano zlokalizowane zapalenie przyzębia w stadium III, stopień B.



01 — PD ok. 10 mm z wysiękiem i silnym krwawieniem przy sondowaniu



02 — pionowy ubytek kostny mezjalnie od zęba 22 (RTG wyjściowe)

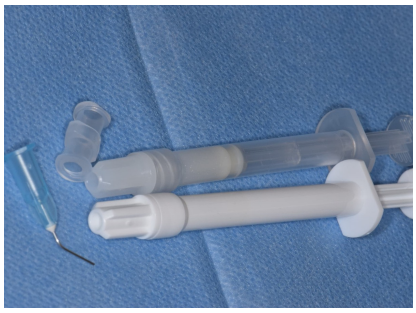

03 — oba składniki żelu Perisolv przed zmieszaniem

Leczenie

1. Wspomagana instrumentacja poddziąsłowa z żelem czyszczącym

Po znieczuleniu miejscowym artykainą 4% z adrenaliną 1:100 000 do kieszonki zaaplikowano buforowany aminokwasami żel z podchlorynem sodu (Perisolv, Regedent) i pozostawiono go na ok. 60 s. Następnie wykonano opracowanie poddziąsłowe cienką końcówką ultradźwiękową oraz kiretami mini-Gracey, aby całkowicie usunąć złogi kamienia i tkankę ziarninową. Żel czyszczący nakładano wielokrotnie w trakcie instrumentacji, każdorazowo powtarzając opracowanie mechaniczne, aby wykorzystać jego działanie wspomagające: ułatwienie odspojenia rozmiękczonego biofilmu i dokładne usunięcie zakażonej tkanki ziarninowej. Na koniec okolicę przepłukano jałowym roztworem soli fizjologicznej, a gładkość powierzchni skontrolowano sondą.

2. Uszczelnienie usieciowanym kwasem hialuronowym

Bezpośrednio po instrumentacji do oczyszczonej kieszonki ostrożnie wprowadzono żel z usieciowanym kwasem hialuronowym (xHyA, hyaDENT BG, Regedent), rozpoczynając od dna kieszonki i przesuwając się powoli w kierunku brzegu dziąsła. Materiał tworzy przezroczystą, wiskoelastyczną warstwę, która stabilizuje skrzep krwi i tym samym tworzy środowisko ochronne sprzyjające regeneracji tkanek. Pacjentkę poinstruowano, aby przez 48 h nie szczotkowała leczonego miejsca, w pozostałych obszarach utrzymywała dobrą higienę jamy ustnej, a od następnego dnia przez tydzień stosowała dwa razy dziennie płukankę z 0,12% chlorheksydyną.

3. Kontrole

Wizyty kontrolne wyznaczano co trzy miesiące; obejmowały one profesjonalne czyszczenie zębów, wzmocnienie higieny jamy ustnej oraz monitorowanie głębokości sondowania i krwawienia.

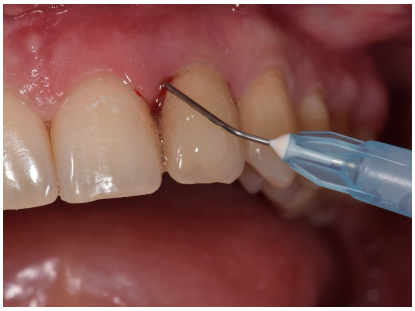

04 — aplikacja żelu z podchlorynem przed instrumentacją i w jej trakcie

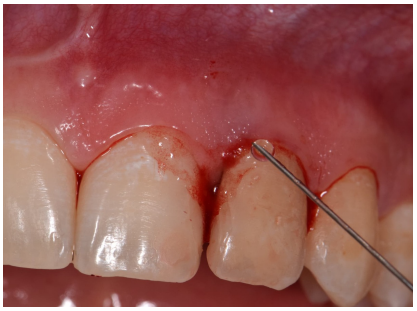

05 — aplikacja usieciowanego kwasu hialuronowego (hyaDENT BG)



06 — kontrola po 3 mies.: PD istotnie mniejsze, nadal krwawienie przy sondowaniu

Wyniki kliniczne

Badania kliniczne przeprowadzano na początku leczenia oraz po trzech, sześciu i dwunastu miesiącach, aby ocenić gojenie przyzębia i stabilność leczonego miejsca.

Podczas kontroli po trzech miesiącach w leczonym miejscu stwierdzono wyraźną redukcję głębokości sondowania do około 5 mm. Krwawienie przy sondowaniu nadal występowało, ale było mniej nasilone, co wskazywało na częściowe wygaszenie stanu zapalnego. Tkanka dziąsła była bardziej zwarta, a brzeg dziąsła wykazywał pierwsze cechy remodelingu.

Podczas kontroli po sześciu miesiącach obserwowano dalszą poprawę: głębokość sondowania 4 mm i jedynie nieznaczne krwawienie przy sondowaniu (+/–). Dziąsło było bladoróżowe, elastyczne i dobrze przylegające do powierzchni zęba. Ściany kieszonki miały gładszą teksturę, co wskazuje na dojrzewanie tkanki łącznej i ponowne przyleganie w leczonym miejscu.

Podczas kontroli po dwunastu miesiącach głębokość sondowania pozostała stabilna i wynosiła 4 mm, a krwawienie przy sondowaniu nie występowało. Tkanki miękkie miały zdrowy, drobnoguzkowy („skórka pomarańczy") wygląd z wyraźnie zaznaczonymi brzegami, bez nawrotu cech zapalenia i bez pogłębiania kieszonki. Architektura przyzębia została zachowana w całym okresie obserwacji, a leczone miejsce pozostało bezobjawowe.

Głębokość sondowania (PD) w czasie



10 — głębokość sondowania od wartości wyjściowej do 3, 6 i 12 miesięcy po leczeniu

Badanie radiologiczne po dwunastu miesiącach wykazało stabilizację brzegu wyrostka zębodołowego oraz radiologiczne cechy odbudowy kości w obrębie wcześniej rozpoznanego defektu śródkostnego. Utkanie beleczkowe w leczonym obszarze uległo normalizacji. Pacjentka nie zgłaszała żadnych dolegliwości pozabiegowych i była bardzo zadowolona z minimalnie inwazyjnego, niechirurgicznego postępowania. Regularne wizyty kontrolne przyczyniły się do utrzymania stabilności klinicznej i zapobieżenia nawrotowi.



07 — kontrola po 6 mies.: stabilny, zdrowy obraz, niewielkie krwawienie



08 — kontrola po 12 mies.: pełna odbudowa, brak krwawienia przy sondowaniu



09 — RTG 12 mies. po terapii Clean & Seal — pełna odbudowa kości

Podsumowanie

Koncepcja Clean & Seal to biologicznie ukierunkowana, minimalnie inwazyjna strategia wspomagająca mechaniczną instrumentację głębokich kieszonek przyzębnych. Połączone zastosowanie buforowanego aminokwasami żelu czyszczącego do usuwania biofilmu i tkanki ziarninowej oraz usieciowanego kwasu hialuronowego do biologicznego uszczelnienia pozwala na przewidywalną redukcję kieszonek, wygaszenie stanu zapalnego i utrzymanie stabilności przyzębia przez dwanaście miesięcy. Przypadek ten potwierdza wyniki badań klinicznych, które wykazały istotną poprawę efektów niechirurgicznego leczenia przyzębia przy zastosowaniu tej wspomagającej sekwencji terapeutycznej. Dzięki temu w wybranych przypadkach lekarz dysponuje praktyczną alternatywą dla klasycznych zabiegów chirurgicznych.

Autorka

dr Eglė Ramanauskaitė — pracuje w praktyce prywatnej, a także prowadzi zajęcia z periodontologii dla studentów stomatologii na Lithuanian University of Health Sciences. W 2008 roku uzyskała tytuł magistra odontologii na Kaunas University of Medicine. Publikuje wyniki swoich badań w międzynarodowych czasopismach recenzowanych, wykłada na krajowych i międzynarodowych kongresach stomatologicznych oraz organizuje kursy doskonalące dla personelu stomatologicznego.

savanoriu@visdenta.lt · www.visdenta.lt

Piśmiennictwo: www.mgo-dental.de/literatur
Źródło: „rot&weiß" 1/26, © mgo fachverlage GmbH & Co. KG. Polska adaptacja na potrzeby PERIO SYNERGIA'26.



dr Eglė Ramanauskaitė

ZAPROSZENIE NA WYDARZENIE

PERIO SYNERGIA'26

Nowoczesne standardy i niechirurgiczne procedury regeneracyjne w pracy zespołu lekarza i higienistki.

27–28.11.2026 · Four Points by Sheraton, Warszawa

Zapisz się

Zeskanuj i zapisz się

C.WITT DENTAL REGEDENT smart regeneration